



# ПРИМЕНЕНИЕ МЕТОДА определения положения нижней челюсти при лечении пациентов с частичной потерей зубов

## **Р.А.Фадеев**

• д.м.н., профессор, зав. кафедрой ортодонтии, СПбИНСТОМ; профессор кафедры стоматологии НовГУ им. Ярослава Мудрого; профессор кафедры стоматологии детского возраста с курсом челюстно-лицевой хирургии, ПСПбГМУ им. И.П.Павлова, профессор кафедры хирургической стоматологии и ЧЛХ СПбГУ  
Адрес: 195176, СПб., пр. Металлистов, д. 58  
Тел.: 8 (812) 324-00-44  
E-mail: fadeev@sut.ru; doc375@medi.spb.ru

## **К.З.Ронкин**

• D.M.D.; LVIF; MISCМО; Президент, Бостонский Институт Эстетической Стоматологии  
Адрес: 119607, Москва, Мичуринский пр., д. 7, корп. 1  
Тел.: 8 (926) 747-9118, 8 (495) 514-3517  
E-mail: t@dental-spa.ru

## **И.В.Мартынов**

• врач-ортодонт высшей категории, ООО "Ортодонтический центр "ДентиДeалПлюс"  
Адрес: СПб., Басков пер., д. 18  
Тел.: 8 (812) 272-13-26  
E-mail: dentideal@gmail.com

## **А.Е.Червоток**

• к.м.н., доцент, зав. уч. частью кафедры восстановительной медицины и остеопатии, НовГУ им. Ярослава Мудрого; Президент Единого национального регистра остеопатов; врач-остеопат, Клиника остеопатии и гомеопатии "АВ-МЕД"  
Адрес: 191119, СПб., ул. Марата, д. 55/5  
Тел.: 8 (812) 764-69-12  
E-mail: info@av-med.ru

## **А.В.Емгахов**

• врач-стоматолог, аспирант кафедры стоматологии детского возраста с курсом ЧЛХ, ПСПбГМУ им. И.П.Павлова  
Адрес: г. Санкт-Петербург, ул. Льва Толстого, д. 6/8  
Тел.: 8 (812) 499-68-95

**Резюме.** В статье рассматривается предложенный способ определения положения нижней челюсти с применением методики миорелаксации поверхностных и глубоких мышц челюстно-лицевой области и шеи и подтверждением этого эффекта методом электромиографии.

Приводится выписка из истории болезни. В работе использован аппаратный комплекс MYOTRONICS K7+J5.

**Ключевые слова:** положение нижней челюсти, миорелаксация, парафункция жевательных мышц, дисфункция ВНЧС, электромиография.

**Conformation of the method of definition of mandibular position in the cases with partial dental loss** (R.A.Fadeev, K.Ronkin, I.V.Martynov, A.E.Chervotok).

**Summary.** Our article describes the original method of definition of mandibular position using electrical nerve stimulation of the crano-mandibular region.

In addition we discuss using manual influence on the deep mandibular muscles. There is confirmation by electromyography. There is a description of clinical case. We use MYOTRONICS K7+J5 equipment in our practice.

**Key words:** mandibular position, myorelaxation, parafunction of chewing muscles, TMJ disorder, electromyography.

Успех ортопедического лечения пациентов с частичной потерей зубов во многом зависит от правильного определения положения нижней челюсти, так как от этого зависит не только положение головок нижней челюсти в суставных впадинах, но и состояние жевательной мускулатуры, приводящей в движение нижнюю челюсть. Ошибки, связанные с определением положения нижней челюсти, могут приводить к возникновению парафункций жевательных мышц, дисфункции височно-нижнечелюстных суставов [2].

Одним из составляющих элементов определения положения нижней челюсти является определение межальвеолярной высоты и высоты нижней трети лица [1, 5].

Сегодня известно несколько способов определения межальвеолярной высоты. Все их можно подразделить на три группы: 1) Антропометрические методы, когда положение нижней челюсти определяется в соответствии с высотой нижней трети лица, которую определяют на основании лицевых пропорций (при осмотре лица, с применением специальных измерительных устройств, или по данным боковой телерентгенографии). 2) Анатомо-функциональный метод, когда больному предлагают произнести несколько фраз, содержащих губные звуки. Окончив разговор, пациент смыкает губы, и мышцы, принимающие участие в разговоре, переходят в состояние функционального покоя. Высоту фиксируют с помощью прикусного шаблона, определяя ее ученической линейкой. Определив высоту нижнего отдела лица, приступают к уточнению положения нижней челюсти в сагиттальном и трансверсальном направлениях. Для этого предлагают больному проглотить слюну или откинуть голову назад, так как при таком положении напряжение мышц шеи препятствует выдвиганию нижней челюсти. Описаны методы давления указательными пальцами рук врача на область углов нижней челюсти в момент закрытия рта. 3) Методы, основанные на определении состояния мышц челюстно-лицевой области (см. RU № 2070001, А61С19/04, 10.12.1996) [3]. Суть данного метода заключается в том, что при определении положения нижней челюсти проводят регистрацию биоэлектрических импульсов височных и собственно-жевательных мышц с правой и левой сторон лица методом электромиографии. Эмпирическим путем находят то положение нижней

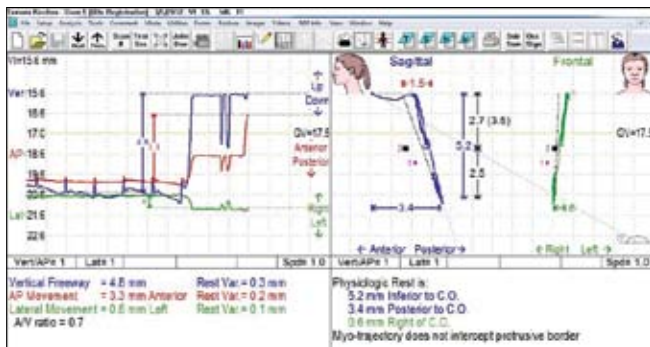
челюсти, при котором электромиографические показатели биоэлектрической активности собственно жевательных и височных мышц наиболее близки к нормальным значениям, приведенным в литературных источниках.

Все вышеперечисленные методы имеют недостатки, связанные с субъективными представлениями врача о пропорциональности различных частей лица пациента, использовании среднестатистических норм, которые подходят далеко не всем пациентам, а также с тем, что в целом ряде случаев определение положения нижней челюсти проводится на фоне дисфункций височно-нижнечелюстных суставов и парафункций жевательных мышц без учета сопутствующей патологии.

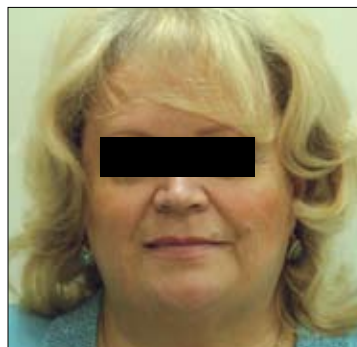При дисфункциях височно-нижнечелюстных суставов и парафункциях жевательных мышц, мышцы, приводящие в движение нижнюю челюсть изначально находятся в состоянии повышенного тонического напряжения. Доказан факт асинхронного включения мышц в работу при подобных состояниях. С учетом того что, по различным данным, распространенность дисфункций височно-нижнечелюстных суставов и парафункций жевательных мышц составляет 25%-65%, риск определения неверного положения нижней челюсти при подобном подходе велик [4]. Кроме того, данный метод определения положения нижней челюсти совершенно не учитывает состояние глубоких мышц, приводящих в движение нижнюю челюсть (латеральные и медиальные крыловидные мышцы). Также данный метод не учитывает состояние двубрюшных и шейных лестничных мышц, которые участвуют в осуществлении движений нижней челюсти и управляют положением шейного отдела позвоночника и нижней челюсти в покое.

В связи с этим нами была поставлена задача повысить точность определения оптимального положения нижней челюсти, используемого при восстановлении дефектов зубного ряда.

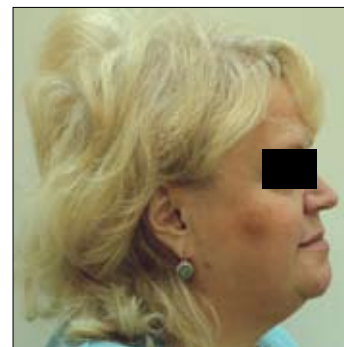Поставленная задача достигалась тем, что в способе определения оптимального положения нижней челюсти, включающем регистрацию биопотенциалов мышц челюстно-лицевой области и шеи с помощью электромиографии, регистрируют электрические биопотенциалы не только височных, но и жевательных, двубрюшных, шейных лестничных мышц; регистрируют положение нижней челюсти методом кинезиографии. При этом перед определением положения нижней челюсти проводят расслабление глубоких мышц (медиальных и латеральных крыловидных) с правой и левой сторон путем мануального воздействия на них со стороны полости рта, а поверхностные мышцы (жевательные, височные, двубрюшные, шейные) с правой и левой сторон расслабляют методом ультранизкочастотной электростимуляции; регистрацию положения нижней челюсти проводят либо с помощью прикусных восковых шаблонов, либо с помощью силиконовой оттисковой массы, в зависимости от сохранности зубного ряда и топографии дефектов.



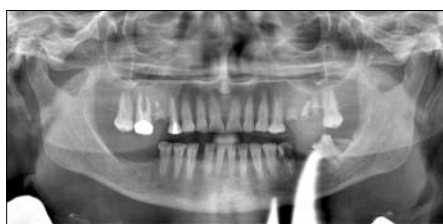■Рис. 1. Графическое изображение процесса определения оптимального положения нижней челюсти



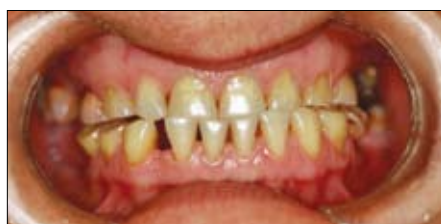■Рис. 2. Пациентка П. до лечения, фас



■Рис. 3. Пациентка П. до лечения, профиль

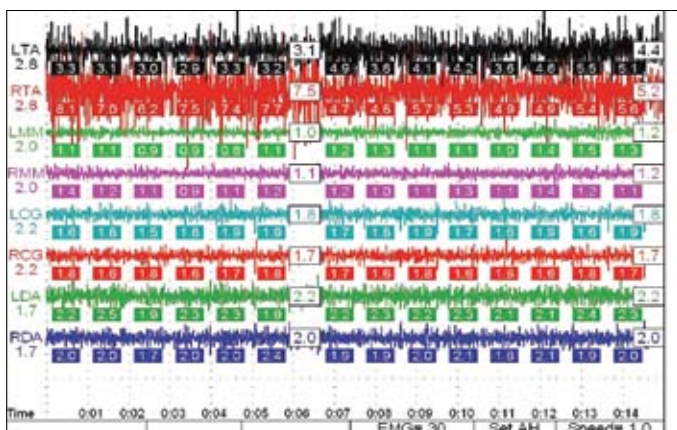


■Рис. 4. Ортопантомограмма, до лечения

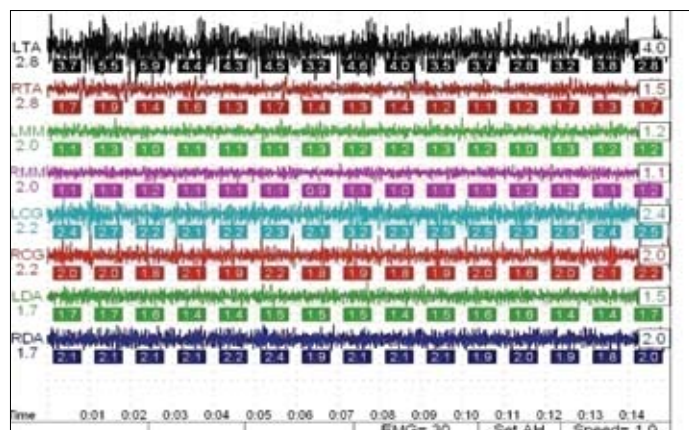


■Рис. 5. Зубные ряды до лечения

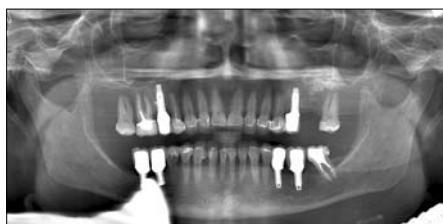Затем проводят релаксацию поверхностных мышц (жевательных, височных, двубрюшных, шейных) с правой и левой сторон методом ультранизкочастотной электростимуляции. Для этого располагают электроды ультранизкочастотного электронейростимулятора симметрично на область проекции лицевого, тройничного, добавочного черепно-мозговых нервов и нервных корешков первого и второго шейных позвонков с правой и левой сторон. Электростимуляцию проводят в течение 45-60 минут с частотой импульсов 1,5



■Рис. 6. Электромиограмма жевательных мышц в покое до лечения



■Рис. 7. Электромиограмма в покое после проведения электронейростимуляции



■Рис. 8. Ортопантомограмма на этапе протезирования

Технический результат заключается в повышении точности определения оптимального положения нижней челюсти перед протезированием, ортодонтическим лечением, реставрацией жевательной поверхности зубов даже в тех клинических ситуациях, когда это затруднено, то есть у пациентов с дисфункциями височно-нижнечелюстных суставов и парафункциями жевательных мышц.

Перед определением положения нижней челюсти проводят расслабление глубоких мышц (медиальных и латеральных крыловидных) с правой и левой сторон путем мануального воздействия на них со стороны полости рта. Коррекцию медиальной крыловидной мышцы

проводят сидя или стоя сбоку от пациента. Пациент при этом располагается лежа в стоматологическом кресле. Врач интрабуккально устанавливает палец на внутреннюю поверхность медиальной крыловидной мышцы и мягко направляет его латерально до мышечного барьера, удерживает напряжение, производя рилиз до момента мышечного расслабления. Коррекция латеральной крыловидной мышцы проводится сидя у изголовья пациента. Пациент располагается лежа в стоматологическом кресле. Врач пятым пальцем правой руки интрабуккально, скользя по левой альвеолярной поверхности нижней челюсти, а затем, поднимаясь по ее ветви и располагаясь от нее кнутри и кнаружи от медиальной крыловидной мышцы, в направлении к головке нижней челюсти (кпереди от трагуса), создает тканевое напряжение. Пальцы правой руки, располагаясь экстрабуккально в проекции височно-нижнечелюстного сустава (кпереди от трагуса), направлены в сторону интрабуккально расположенного пальца. Врач интрабуккально в проекции височно-нижнечелюстного сустава создает мягкое тканевое напряжение до момента расслабления под пальцем и ощущения тканевого ответа (расширения) в проекции височно-нижнечелюстного сустава.

секунды и минимальной амплитудой импульсов (ощущение покалывания кожи).

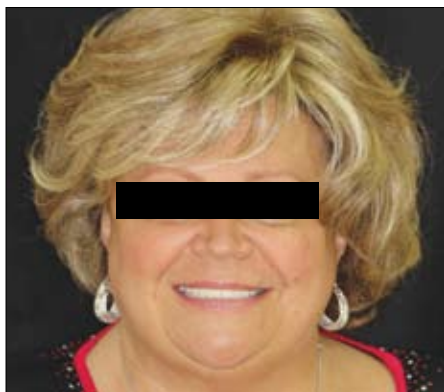Контроль мышечной релаксации осуществляют с помощью восьмиканального электромиографа. При этом датчики электромиографа располагают на собственно жевательной, височной, двубрюшной, лестничной мышцах с правой и левой сторон.

Оптимальное положение нижней челюсти определяют методом кинезиографии. Для этого на экране монитора фиксируют положение функционального покоя нижней челюсти. Искомое положение нижней челюсти соответствует положению, смещенному на 2,0 мм выше положения функционального покоя нижней челюсти по нейромышечной траектории движения нижней челюсти (рис. 1).

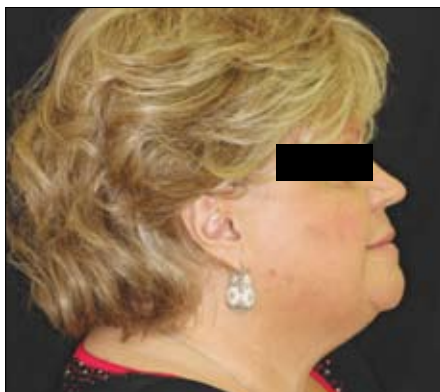Регистрацию положения нижней челюсти проводят с помощью прикусных восковых шаблонов, подготовленных заранее, или с помощью силиконовой оттисковой массы, в зависимости от сохранности зубного ряда и топографии дефектов.

Приводим выписку из истории болезни, иллюстрирующую предложенную методику определения положения нижней челюсти.

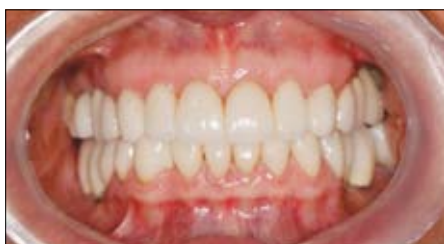Пациентка П., 58 лет, обратилась в клинику по поводу частичной потери зубов и нарушения эстетики (рис. 2).



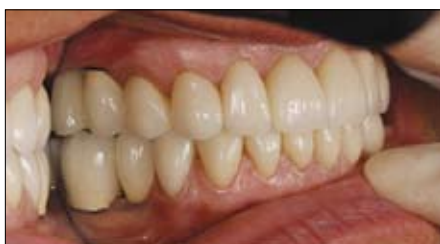■Рис. 9. Пациентка П. после лечения, фас



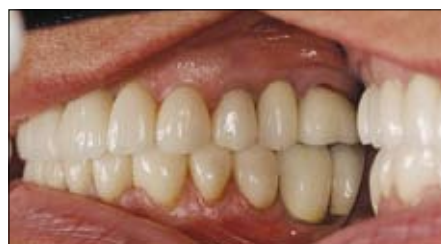■Рис. 10. Пациентка П. после лечения, профиль



■Рис. 11. Зубные ряды после протезирования, вид спереди



■Рис. 12. Зубные ряды после протезирования, вид слева (зеркальное отображение)



■Рис. 13. Зубные ряды после протезирования, вид справа (зеркальное отображение)

Примерно пять лет тому назад пациентка стала обращать внимание на то, что сильно сжимает зубы и скрежещет ими. Кроме того, она заметила, что передние зубы стали короче, что негативно сказалось на ее улыбке.

При внешнем осмотре выявлено укорочение нижней трети лица со смещением подбородка вперед, что создавало вогнутый профиль и выраженные носогубные складки. Осанка пациентки характеризовалась смещением головы и плеч вперед с запрокидыванием головы назад (рис. 3).

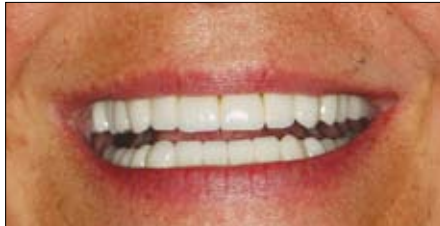Во время осмотра полости рта было выявлено несколько зубов со старыми композитными и цементными пломбами с плохим краевым прилеганием, множественные кариозные полости. Зуб 37 требовал эндодонтического лечения, а зуб 35 был разрушен настолько, что его невозможно было сохранить. Кроме того, корни 16, 25, 26, 38 зубов не подлежали реставрации (рис. 4).

Оценка окклюзии пациентки выявила выраженные признаки стираемости зубов, множественные абфракции, сломанные бугорки зубов, трещины эмали, сломанные режущие края передних зубов, тремы, фасетки стирания на жевательной поверхности зубов, деформацию окклюзионной плоскости. В результате повышенной стираемости зубов и потери высоты прикуса у пациентки возникло прямое смыкание зубов в переднем участке и перекрестный прикус в боковых отделах (рис. 5).

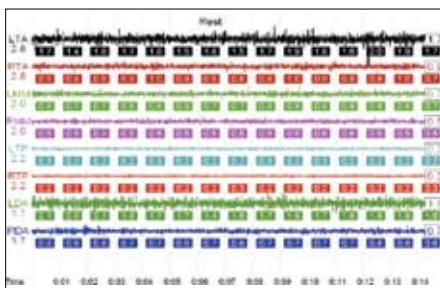
Пальпация мышц не вызывала дискомфорта. Незначительная чувствительность (1 по шкале от 0 до 4, где 4 — это максимальная чувствительность, 0 — ее отсутствие) отмечалась при пальпации трапециевидных мышц с правой и левой сторон. Пальпация височно-нижнечелюстных суставов была безболезненна, а открывание и закрывание рта не сопровождалось щелчками.

Рентгенологическое обследование включало в себя панорамный снимок и несколько периапикальных снимков.

Были выполнены гипсовые диагностические модели челюстей. Верхняя модель была загипсована по НРП плоскости, а нижняя была ус-



■Рис. 14. Улыбка после лечения



■Рис. 15. Электромиограмма жевательных мышц в покое после лечения

тановлена по регистрату привычной окклюзии пациентки. Методом электромиографии было определено состояние жевательных и шейных мышц (рис. 6).

Выраженное уплощение головки левого ВНЧС может говорить об изменениях в суставе. Также отмечается деформация нижнечелюстной выемки и венечного отростка справа; незначительная гипертрофия шиловидных отростков может указывать на наличие гиперфункции мышц.

Снижение высоты прикуса происходит из-за стираемости зубов, это приводит к уменьшению объема полости рта. Как следствие, возникает латеральное прокладывание языка не только во время глотания, но и в покое, когда пациентка использует язык в качестве опоры для поддержания нижней челюсти в более физиологичном положении.

## РЕЗУЛЬТАТЫ ЛЕЧЕНИЯ

Пациентке П. выполнена мануальная релаксация глубоких (латеральных и медиальных крыловидных мышц), а также релаксация жевательных, височных, двубрюшных, шейных лестничных мышц методом чрескожной электростимуляции и определено их состояние методом электромиографии (рис. 7).

Из рис. 7 следует, что активность мышц, приводящих в движение нижнюю челюсть, соответствует норме, кроме левой височной мышцы.

Далее по изложенному выше способу было определено положение нижней челюсти, по которому сначала выполнена разобщающая прикуса каппа, а затем временные и постоянные конструкции зубных протезов.

Пациентке также перед протезированием проводилась санация полости рта, пародонтологическое лечение, установка денальных имплантатов (рис. 8).

В течение первых двух месяцев использования разобщающей зубные ряды каппы, пациентка П. отмечала, что боли и напряжение в области шеи прошли и она меньше скрежещет зубами. Субъективно пациентка отмечала комфортное положение нижней челюсти.

Повторная пальпация мышц с обеих сторон показала отсутствие какой-либо болевой чувствительности.

Эстетический и функциональный результат полностью удовлетворял пациентку, и 18-месячное наблюдение после завершения лечения не выявило каких-либо проблем с реставрациями или зубами.

У пациентки П. была создана хорошая окклюзия. Значительно улучшена эстетика улыбки и лица в целом (рис. 9-14).

Данные электромиографии после окончания лечения показали, что мышцы находятся в стабильном, сбалансированном и комфортном состоянии в созданном прикусе (рис. 15).

Таким образом, применение предложенного метода определения положения нижней челюсти позволяет фиксировать правильную позицию нижней челюсти перед восстановлением дефектов зубных рядов, что повышает качество ортопедического лечения.

## ЛИТЕРАТУРА:

1. Трезубов В.Н., Шербаков А.С., Мишнев Л.М., Фадеев Р.А. Ортопедическая стоматология. Факультетский курс. Учебник для медицинских ВУЗов под ред. проф. Трезубова В.Н. - Санкт-Петербург, Фолиант. - 2010. - С. 416.
2. Слаачик Р. Жевательный орган. - Азбука. - 2008. - С. 456.
3. Патент. RU № 2489114, А61С13/00, 10.08.2013.
4. Семкин В.А., Рабухина Н.А., Волков С.И. Патология височно-нижнечелюстных суставов. - Москва. - Практическая медицина. - 2011. - С. 9.
5. Фадеев Р.А., Мартынов И.В., Нечкин С.В. Функциональная диагностика жевательно-речевого аппарата и лечение дисфункций ВНЧС и парафункций жевательных мышц с использованием аппаратного комплекса MYOTRONICS K7+J5 // Институт Стоматологии. - 2013. - №60.

# PHILIPS ZOOM!

Профессиональная система  
отбеливания зубов



## Эффективно:

- отбеливание до В<sup>1</sup> оттенков - большинство пациентов достигают оттенка В<sup>1</sup>
- процедура всего за 1 визит

## Безопасно:

- АСР – аморфный фосфат кальция укрепляет эмаль и заполняет дентинные каналы, что способствует снижению чувствительности<sup>2</sup>

## Просто:

- процедура занимает всего 45-60 минут
- для поддержания результата отбеливания в домашних условиях используются наборы DayWhite АСР и NiteWhite АСР

Реклама

<sup>1</sup> Clinical Study to Compare Two In-Office Whitening Systems (in vivo study). Gallagher A, Maggio B, Bowman J, Felix H, Clinical Study to Compare Two In-Office (Chairside) Whitening Systems. J Clin Dent 13:219-224, 2002. Hill Top Research, Inc, West Palm Beach, FL, USA, 2Discus Dental, Inc, Culver City, USA.

<sup>2</sup> Effect of Relief ACP on Dentin Microhardness and Surface Morphology Li Y, Lu H, Zhang W, Hou J, Devaraj A. Effect of Relief ACP on Dentin Microhardness and Surface Morphology. J Dent Res 86 (Spec Iss A), 1776, 2007

# PHILIPS ZOOM!